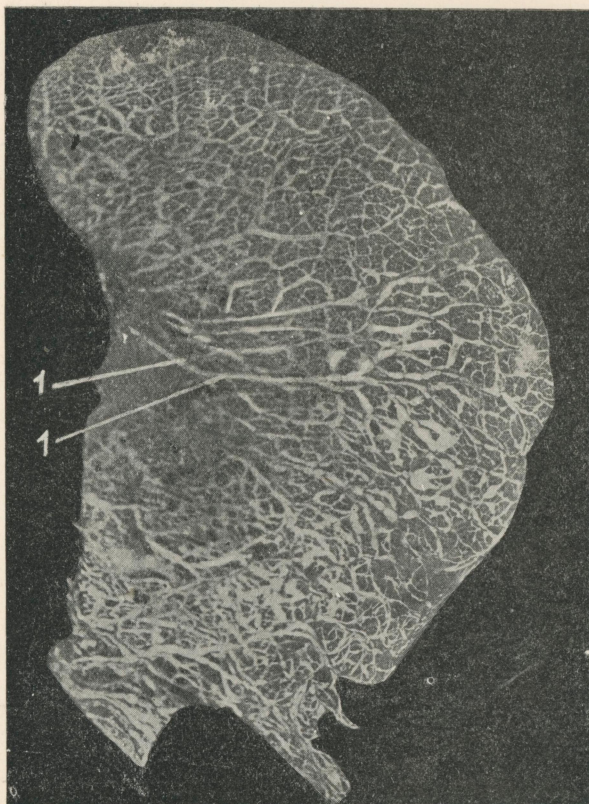


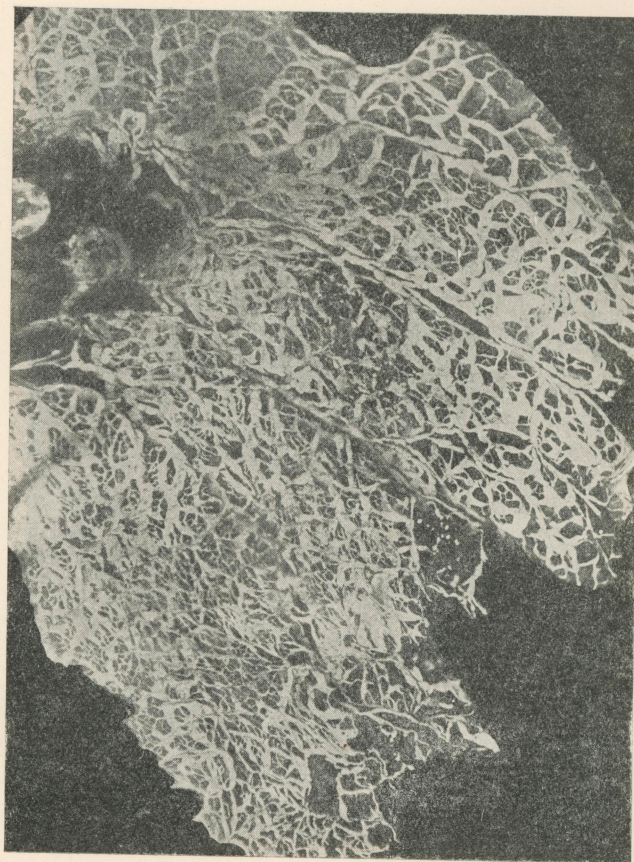
Мікрофото 1. Поверхні лімфатичні судини
медіастинальної поверхні легені.

Видно велико- і дрібнопетлисту сітку лімфатич-
них судин. 1 і 1 — лімфатичні судини з клапа-
нами.

Microphoto 1. Vascularisation lymphatique
superficielle de la surface médiastinale du poumon.
On aperçoit le réseau à petites et à grosses mail-
les de vaisseaux lymphatiques. 1 et 1 — vaisseaux
lymphatiques avec valvules.




Microscopic examination of the
specimens of the various
organisms of the genus
Lactobacillus, showing
the characteristic
arrangement of the
organisms in chains
and pairs.

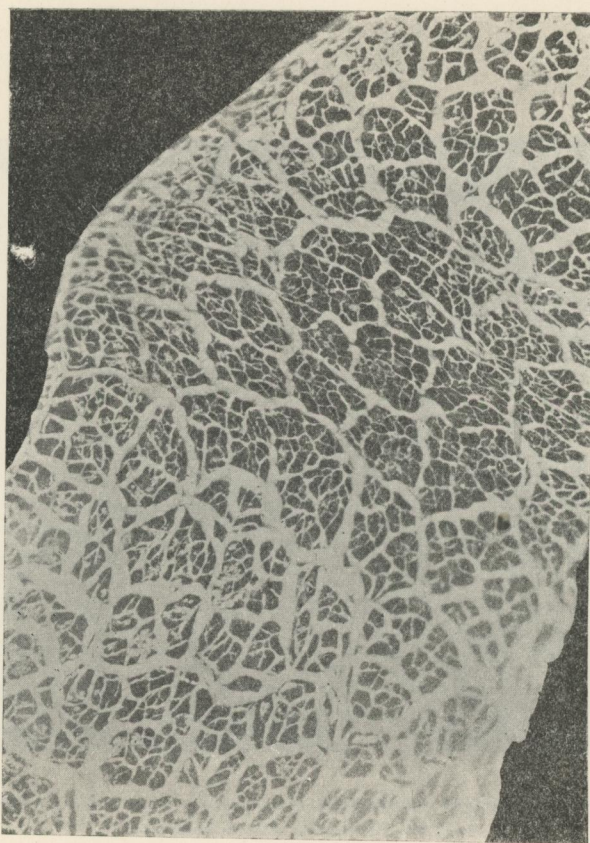


Мікрофото 2. Поверхні лімфатичні судини
медіастинальної поверхні легені.

Microphoto 2. Vascularisation lymphatique
superficielle de la surface médiastinale du poumon.




THE UNIVERSITY OF CHICAGO
LIBRARY
540 EAST 57TH STREET
CHICAGO, ILL. 60637

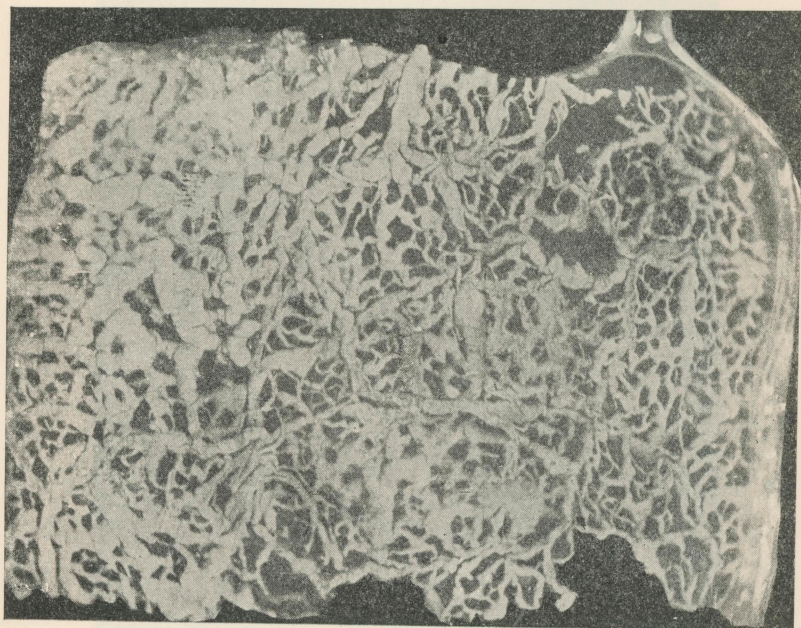


Мікрофото 3. Поверхні лімфатичні судини
ребрової поверхні.
Видно велико- і дрібнопетлисту сітку.

Microphoto 3. Vascularisation lymphatique su-
perficielle de la surface costale. On aperçoit le
réseau à petites et à grosses mailles.




Microscopic examination of the
specimens of the various
forms of the organism
showed that they were
all of the same kind.



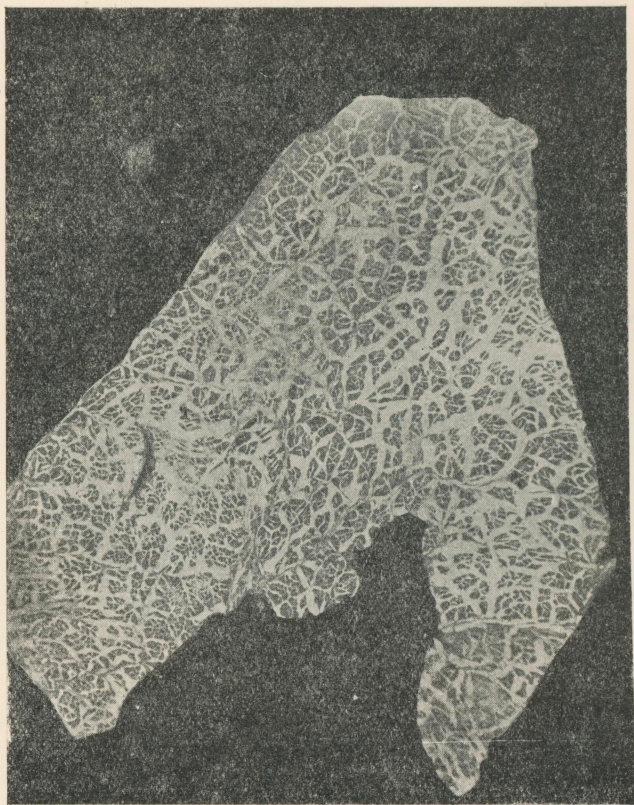Мікрофото 4. Поверхні лімфатичні судини ребрової
поверхні легені дорослої людини.

Microphoto 4. Vascularisation lymphatique superficielle
de la surface costale d'un poumon d'adulte.

Microphoto 4. Vascularisation lymphatique superficielle
de la surface thoracique du poumon d'adulte.



Misogynism is a hatred of women
and is often based on a
misogynistic view of women
as a race which is inferior
to men.

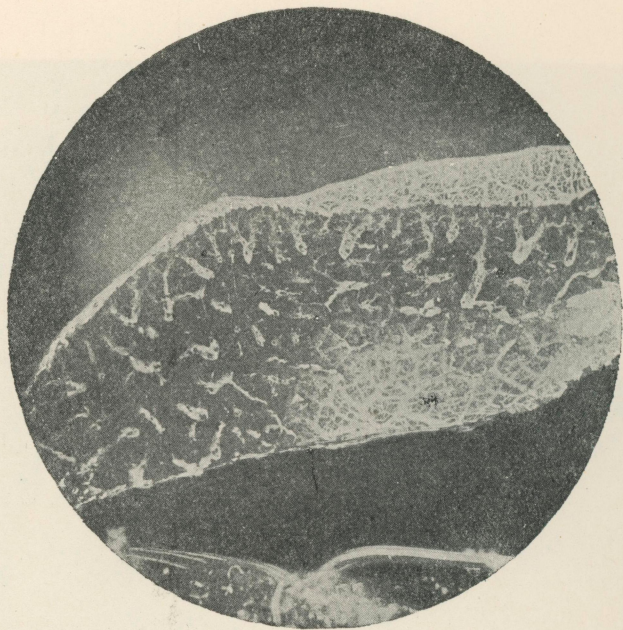


Мікрофото 5. Поверхні лімфатичні судин діафрагмальної поверхні легені.
Видно велико- і дрібнопетлисту сітку лімфатичних судин.

Microphoto 5. Vascularisation lymphatique superficielle de la surface diaphragmale du poumon. On aperçoit le réseau à petites et à grosses mailles des vaisseaux lymphatiques.

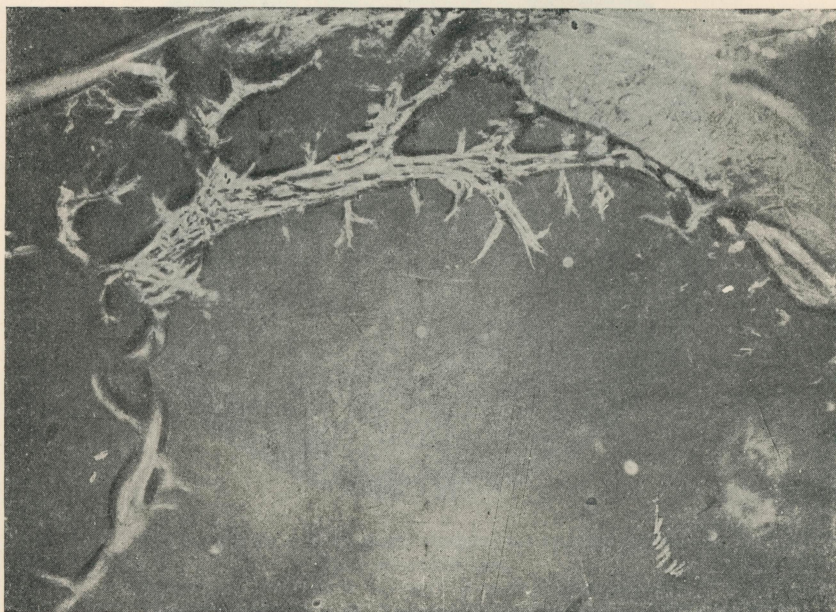


Michigan State University
Lansing, Michigan 48906
U.S. Department of Agriculture
Forest Service
Forest Sciences Laboratory
Forest Sciences Laboratory
Forest Sciences Laboratory
Forest Sciences Laboratory



Мікрофото 6. Глибокі лімфатичні судини легені. На препараті видно численні периваскулярні простори, пов'язані з поверхневими лімфатичними судинами. (У глибині і по верхньому краю видно поверхню сітку).

Microphoto 6. Vascularisation lymphatique profonde du poumon. On voit sur la préparation de nombreux interstices périvasculaires communiquant avec les vaisseaux lymphatiques superficiels. (Dans la profondeur et sur le bord superficiel on aperçoit le réseau vasculaire superficiel).

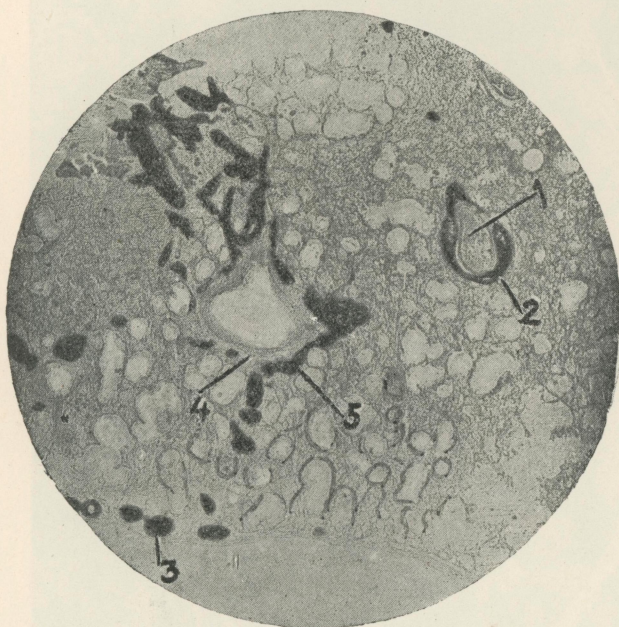


Мікрофото 7. Печінка. Багате сплетення лімфатичних судин, які оточують гілки воротяної вени. Збільшення в 50 разів.

Microphoto 7. Foie. Un riche réseau de vaisseaux lymphatiques entourant le hile de la veine porte. Grossissement — 50 fois.

Висновок: Лімфатична система печінки має велике значення для її функцій. Вона забезпечує дренаж лімфи з печінки в кровоносну систему.

Література: 1. Боровський В. П. 1958.

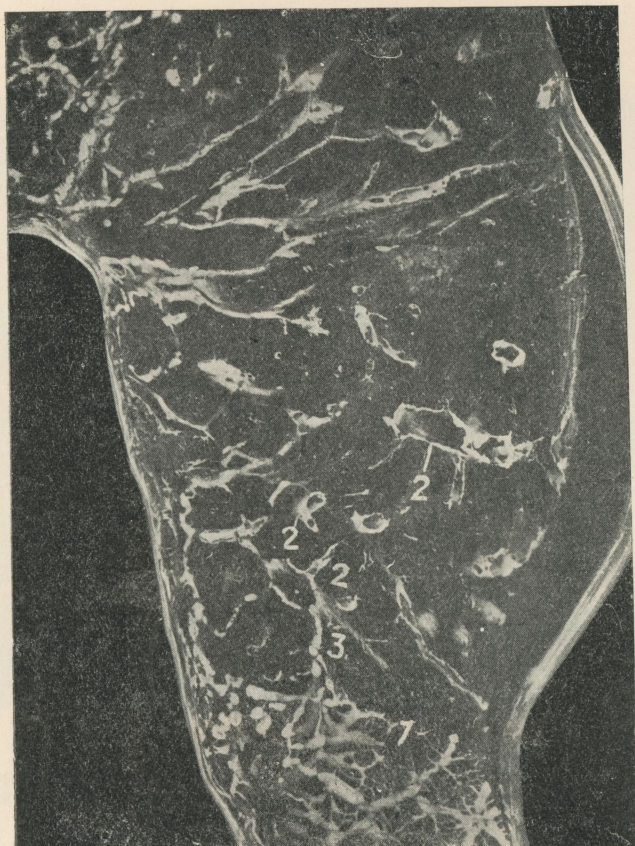


Мікрофото 8. Глибокі лімфатичні судини легені.
Зріз мікротомний.

1 — гілка легеневої артерії; 2 — периваскулярний лімфатичний простір; 3 — поверхневі судини; 4 — гілка бронха; 5 — зовнішня сітка лімфатичних судин бронха.

Microphoto 8. Vasularisation lymphatique profonde du poumon. Coupe microtomique.

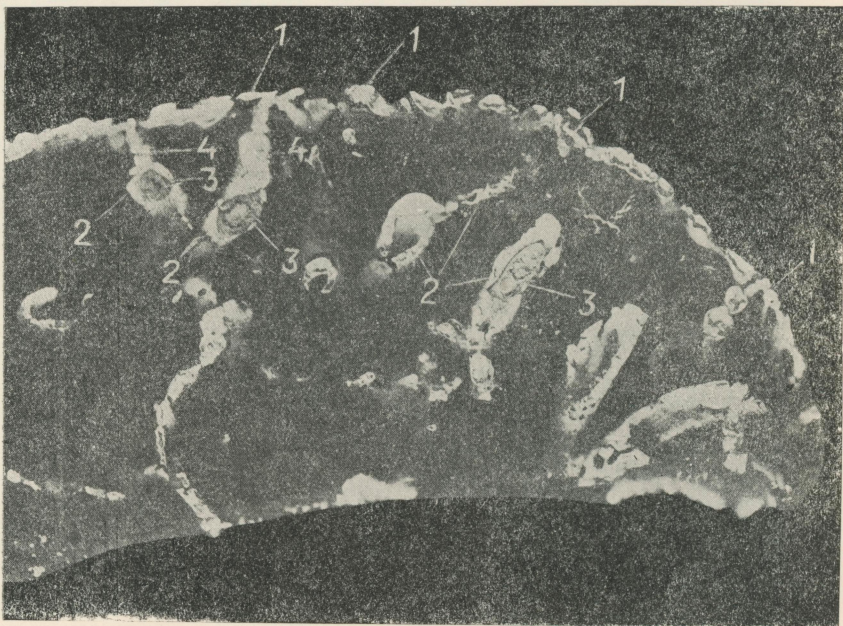
1. Hile de l'artère pulmonaire. 2. Interstice lymphatique périvasculaire. 3. Vaisseaux superficiels. 4. Hile de bronche. 5. Réseau extérieur de vaisseaux lymphatiques du bronche.



Мікрофото 9. Глибокі лімфатичні судини легені.
1 — поверхнева лімфатична сітка; 2 — периваскулярні
простори; 3 — міжчасточкова сітка, яка сполучає перива-
скулярний простір з поверхневою сіткою.

Microphoto 9. Vascularisation lymphatique profonde
du poumon.

1. Réseau lymphatique superficiel. 2. Interstices périvascu-
laires. 3. Réseau interlobulaire qui relie l'interstice pèri-
vasculaire avec le réseau superficiel.



Мікрофото 10. Глибокі лімфатичні судини легені.

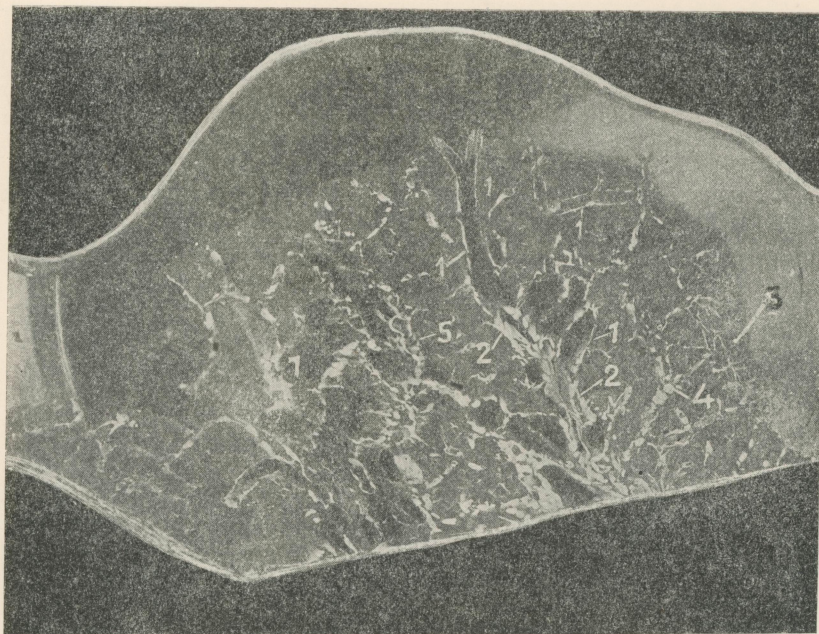
1 — поверхнева лімфатична сітка; 2 — периваскулярні простори; 3 — ін'єктовані гілки легеневої артерії; 4 — зв'язок периваскулярних просторів з поверхневою лімфатичною сіткою.

Microphoto 10. Vascularisation lymphatique profonde du poumon.

1. Réseau lymphatique supérieur. 2. Interstices périvasculaires. 3. Hiles injectés de l'artère pulmonaire. 4. Communication des interstices périvasculaires avec le réseau lymphatique superficiel.



Missionary of the Holy Spirit, St. Louis, Mo.
I am writing to you to inform you of the progress of the
work of the Holy Spirit in the city of St. Louis.
The Holy Spirit is working in the hearts of many
people, and the work is progressing rapidly.
I am writing to you to inform you of the progress of the
work of the Holy Spirit in the city of St. Louis.
The Holy Spirit is working in the hearts of many
people, and the work is progressing rapidly.

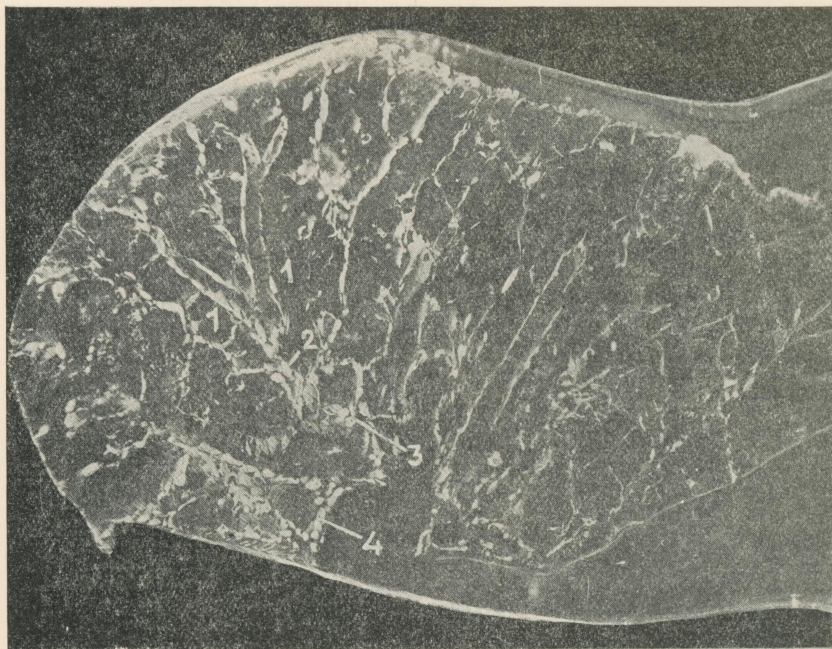

Мікрофото 11. Глибокі лімфатичні судини легені.

1 — периваскулярні лімфатичні простори; 2 — місця переходів периваскулярних просторів і сплетення, які оточують великі гілки кровоносних судин; 3 — поверхнева лімфатична сітка; 4 — лімфатичні судини інтерстиціальної тканини; 5 — лімфатичне сплетення в адвентиції бронха.

Microphoto 11. Vascularisation lymphatique profonde du poumon.

1. Interstices lymphatiques périvasculaires. 2. Passages d'interstices périvasculaires et réseaux entourant les grands hiles de vaisseaux sanguins. 3. Réseau lymphatique superficiel. 4. Vaisseaux lymphatiques du tissu intersticiel. 5. Réseau lymphatique dans l'adventice du bronche.




Мікрофото 12. Глибокі лімфатичні судини легені.

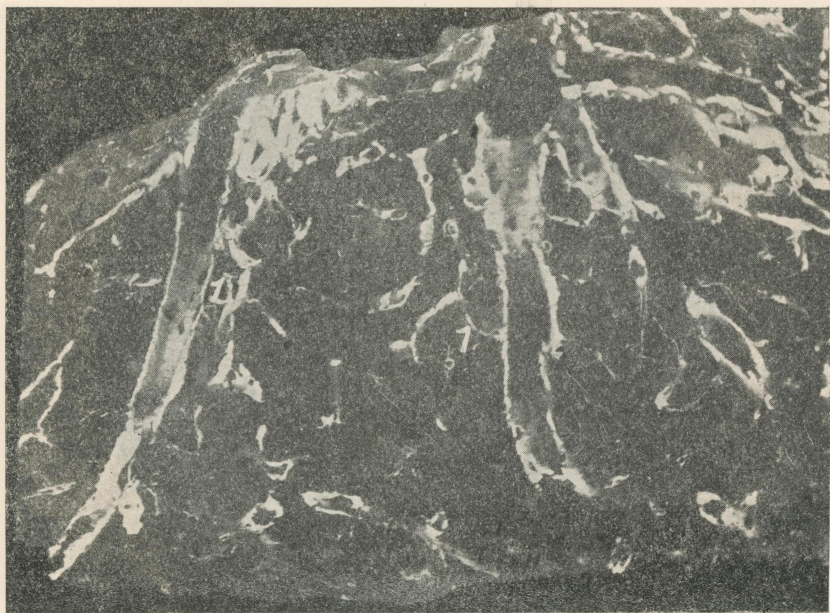
1—периваскулярні простори; 2—місце переходу периваскулярних просторів в оформлені лімфатичні судини; 3—сплетення лімфатичних судин навколо великої гілки кровоносної судини; 4—сплетення навколо бронхіальної гілки.

Microphoto 12. Vascularisation lymphatique profonde du poumon.

1. Interstices pèrivasculaires. 2. Passage d'un interstice pèrivasculaire en un vaisseau lymphatique nettement formè. 3. Réseau de vaisseaux lymphatiques autour d'un grand hile de vaisseau sanguin. 4. Réseau entourant le hile de bronche.



Missionary work in the field is a very important part of the work of the church. It is a work of love and service, and it is a work that requires a great deal of sacrifice and self-denial. The missionary is called to go to the most remote and most heathen parts of the world, and to live among the people, and to teach them the gospel of Jesus Christ. This is a noble and heroic work, and it is one that is greatly honored by God. The missionary is a witness to the love and mercy of God, and he is a bringer of life and salvation to the souls of men. He is a true servant of the Lord, and he is a true friend to the people. His work is a work of love, and it is a work that is full of hope and joy. He is a true hero, and he is a true champion of the cross. His work is a work of faith, and it is a work that is full of courage and valor. He is a true warrior, and he is a true conqueror of the world. His work is a work of peace, and it is a work that is full of harmony and unity. He is a true peacemaker, and he is a true builder of the kingdom of God on earth. His work is a work of righteousness, and it is a work that is full of justice and equity. He is a true judge, and he is a true defender of the oppressed. His work is a work of holiness, and it is a work that is full of purity and sanctity. He is a true saint, and he is a true servant of the Lord. His work is a work of glory, and it is a work that is full of honor and praise. He is a true hero, and he is a true champion of the cross. His work is a work of faith, and it is a work that is full of courage and valor. He is a true warrior, and he is a true conqueror of the world. His work is a work of peace, and it is a work that is full of harmony and unity. He is a true peacemaker, and he is a true builder of the kingdom of God on earth. His work is a work of righteousness, and it is a work that is full of justice and equity. He is a true judge, and he is a true defender of the oppressed. His work is a work of holiness, and it is a work that is full of purity and sanctity. He is a true saint, and he is a true servant of the Lord. His work is a work of glory, and it is a work that is full of honor and praise. He is a true hero, and he is a true champion of the cross.

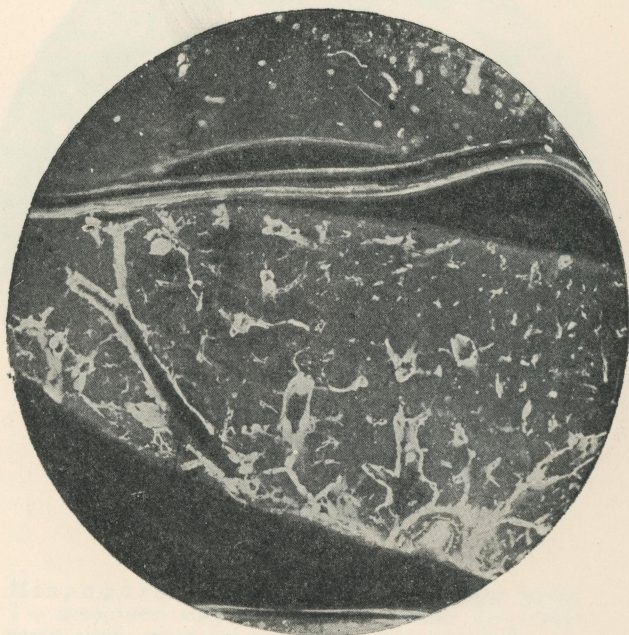

Мікрофото 13. Периваскулярні простори.

1 — зв'язок периваскулярних лімфатичних просторів з міжчасточковою лімфатичною сіткою.

Microphoto 13. Interstices périvasculaires.


1. Communication des interstices lymphatiques périvasculaires avec le réseau lymphatique interlobulaire.



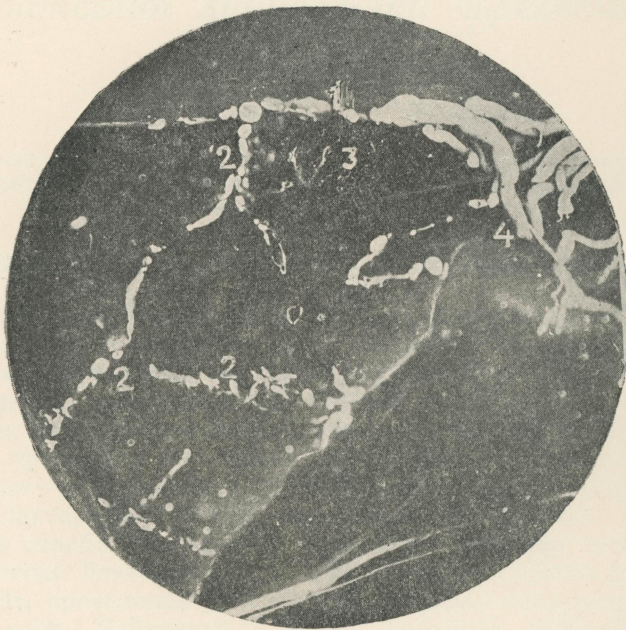Мікрофото 14. Периваскулярні лімфатичні простори.

Microphoto 14. Interstices lymphatiques périvasculaires.

Мікрофото 14. Периваскулярні лімфатичні простори.
Microphoto 14. Interstices lymphatiques périvasculaires.
Мікрофото 14. Периваскулярні лімфатичні простори.
Microphoto 14. Interstices lymphatiques périvasculaires.




Microphot. II. International Symposium
Microphot. II. International Symposium



Мікрофото 15. Глибокі лімфатичні судини легені.
1 — поверхневі лімфатичні судини легені; 2 — лімфатичні сітки, закладені між часточками легені; 3 — периваскулярні простори; 4 — лімфатичні судини, які проривають краї легені і сподучають поверхневі лімфатичні судини суміжних поверхень легені.

Microphoto 15. Vascularisation lymphatique profonde du poumon. 1. Vaisseaux lymphatiques superficiels. 2. Réseaux lymphatiques entre les lobules pulmonaires. 3. Interstices périvasculaires. 4. Vaisseaux lymphatiques qui traversent les bords du poumon et relient les vaisseaux lymphatiques superficiels des surfaces pulmonaires voisines.



Miss Mary E. ...
...
...
...
...

Miss Mary E. ...
...
...
...
...